



Обзорная статья

DOI: 10.15593/RZhBiomeh/2022.2.01

УДК 531/534: [57+61]

СИНДРОМ ЗАПЯСТНОГО КАНАЛА С ТОЧКИ ЗРЕНИЯ БИОМЕХАНИКИ. ОБЗОР ЛИТЕРАТУРЫ

С.Е. Пешин¹, Ю.В. Каракулова², **Ю.И. Няшин¹, М.М. Няшин¹**

¹ Пермский национальный исследовательский политехнический университет, Пермь, Россия

² Пермский государственный медицинский университет имени академика Е.А. Вагнера, Пермь, Россия

О СТАТЬЕ

Получена: 15 января 2022

Одобрена: 30 марта 2022

Принята к публикации: 01 апреля 2022

Ключевые слова:

биомеханика, туннельный синдром, карпальный туннель, мононевралгия, срединный нерв.

АННОТАЦИЯ

Синдром запястного канала (карпальный туннельный синдром – от англ. Carpal tunnel syndrome) – это мононевропатия (поражение одного периферического нерва) срединного нерва в результате его компрессии окружающими тканями. Карпальный синдром входит в группу туннельных невропатий, которых в литературе описано более 30 форм, и составляет до 9 % всех поражений периферических нервов различной этиологии. Распространённость синдрома запястного канала составляет 150 – 276 человек на 100 тыс. населения. Около 4–5 % трудоспособного населения в возрасте от 40 до 60 лет страдают синдромом запястного канала. Особенность компрессионных невропатий состоит в том, что они имеют прогрессирующий характер течения, резистентность к лечению и склонность к рецидивированию. Все вышеперечисленное приводит к нарушению бытовой и трудовой адаптации, что представляет собой серьёзную медико-социальную проблему. Впервые синдром запястного канала описал J. Parget в 1854 г. В данной работе описывается необходимость биомеханического подхода к исследованию синдрома запястного канала.

© ПНИПУ

Анатомия

Срединный нерв (от лат. *nervus medianus*) относится к периферическим нервам, имеет чувствительные, двигательные и вегетативные волокна (рис. 1). Он берёт своё начало от плечевого сплетения на уровне шейных позвонков и проходит вдоль верхней конечности человека. Самое узкое место, где находится срединный нерв, – это запястный канал, расположенный рядом с лучезапястным суставом. Именно в этой области срединный нерв испытывает компрессию (пережатие) в случае синдрома запястного канала. Полость внутри запястного канала заполнена соединительной

тканью (от англ. *Subsynovial connective tissue*) [15; 26; 29]. Срединный нерв в запястном канале окружен с боковых сторон четырьмя сухожилиями поверхностного сгибателя пальцев (*m. flexor digitorum superficialis*), четырьмя сухожилиями глубокого сгибателя пальцев (*m. flexor digitorum profundus*), одним сухожилием длинного сгибателя большого пальца кисти (*m. flexor pollicis longus*), с вентральной стороны – карпальными костями, с дорсальной стороны – поперечной связкой (*retinaculum flexorum*) (рис. 2) [5; 10].

Сухожилия, проходящие через запястный канал, прикрепляются с одной стороны к мышцам поверхностного, глубокого сгибателя пальцев и длинного

© Пешин Савелий Евгеньевич – аспирант, e-mail: sapeshin@yandex.ru ID: 0000-0001-7145-4761

© Каракулова Юлия Владимировна – д.м.н., профессор, проректор, заведующая кафедрой неврологии и медицинской генетики, e-mail: julia.karakulova@mail.ru ID: 0000-0002-7536-2060

© Няшин Юрий Иванович – д.т.н., профессор ID: 0000-0002-5635-1198

© Няшин Максим Михайлович – студент, e-mail: meqamax143.13@gmail.com



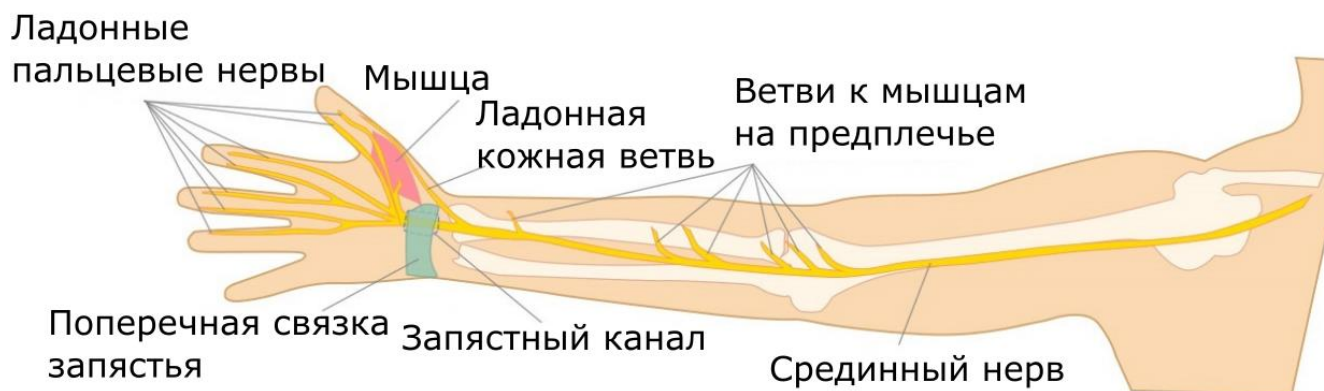


Рис. 1. Срединный нерв вдоль верхней конечности

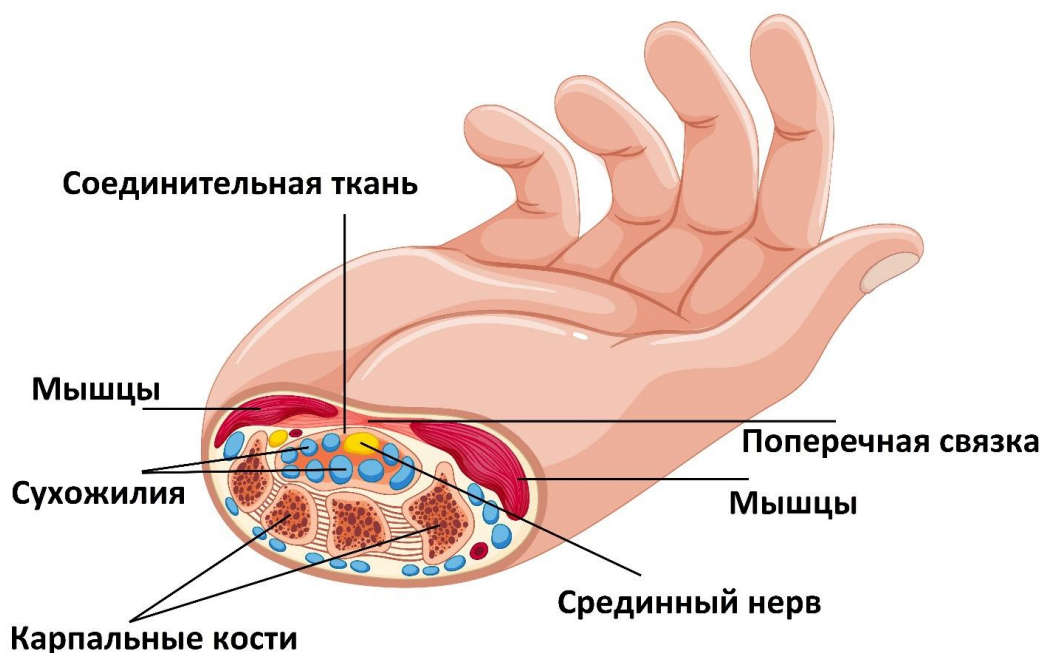


Рис. 2. Ткани, расположенные в поперечном сечении кисти в области запястного канала

сгибателя большого пальца, а с другой стороны к костям пальцев. Сокращения этих мышц передают сгибательное движение через сухожилия пальцам кисти. Рассмотрим прикрепление сухожилий сгибателей к фалангам на примере II пальца (указательного), остальные сухожилия III – V пальцев (среднего, безымянного и мизинца) имеют аналогичное прикрепление. Глубокий и поверхностный сгибатели пальцев, проходящие через карпальный туннель, крепятся к дистальной и средней фаланге (рис. 3). Причём глубокий сгибатель имеет одну сплошную область прикрепления, а поверхностный сгибатель крепится в двух областях. Далее эти сухожилия пересекаются за счёт раздвоенного прикрепления поверхностного сгибателя и параллельно идут вдоль фаланг кисти через запястный канал к мышцам (рис. 4).

Поскольку срединный нерв относится к смешанному типу нервов, в состав которых входят двигательные, чувствительные и вегетативные волокна, эти

функции могут быть нарушены при его компрессии [3]. Чаще всего первым симптомом карпального туннельного синдрома является интенсивная стреляющая боль в I – III (большом, указательном и среднем) пальцах кисти. Как правило, эти симптомы проявляются при физических действиях кисти человека (вождение автомобиля, работа за компьютером, писание текста от руки, игра на музыкальных инструментах и др.). Со временем интенсивность и длительность боли увеличиваются, и при длительных нагрузках появляется парестезия (чувство покалывания и мурашки), онемение и слабость в пальцах кисти. На следующем этапе синдрома боли онемение и слабость становятся постоянными. Уменьшение выраженности симптомов происходит при «встряхивании кистей», принятии вертикального положения тела. Пациенты обращаются за помощью на начальном этапе в связи с интенсивностью болей и невозможностью выполнения профессиональных навыков. В 1992 г. R. Szabo разделил этот

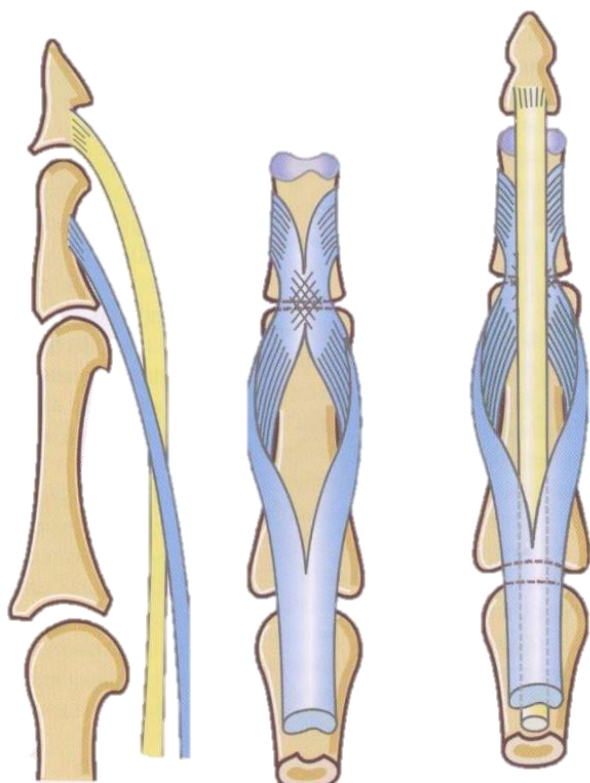


Рис. 3. Сухожилия глубокого и поверхностного сгибателя [6]

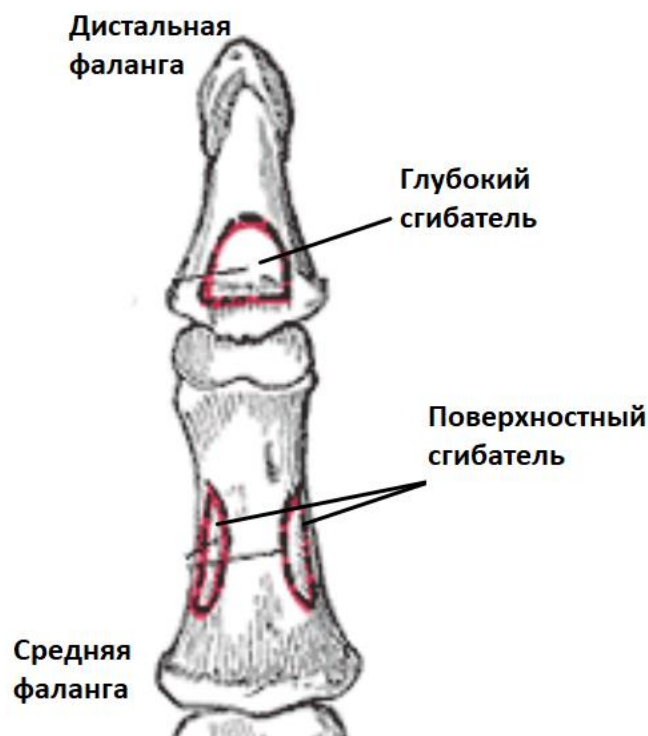


Рис. 4. Прикрепление глубокого и поверхностного сухожилий [18]

процесс развития туннельного синдрома на три стадии [28]:

- 1) периодические боли в зоне иннервации;
- 2) постоянные боли в зоне иннервации, отёк срединного нерва, нарушение нервной проводимости;
- 3) потеря чувствительных и двигательных функций, гипотрофия и атрофия мышц.

Этиология (причины возникновения)

Причины возникновения можно разделить на три группы факторов: анатомические, механические, физиологические. У большинства пациентов факторы риска сочетаются и влияют друг на друга [4; 14; 19]. Идиопатический синдром карпального канала зачастую связан с механическими факторами и особенностями профессиональной деятельности больного. Более высокий риск имеют работники таких специальностей, как монтажники, упаковщики пищи, сборщики, художники, ювелиры, делопроизводители, пианисты и другие. Повторение сгибания-разгибания в кистях, длительное нахождение кисти в одном положении, игра на вибрирующих инструментах способствуют развитию туннельных невропатий [21; 30]. Также риск развития синдрома карпального канала повышен у лиц, работающих при низких температурах (работники отделов свежемороженых продуктов, мясники, рыбаки) [12]. Среди физиологических можно выделить факторы риска, которые влияют на увеличение внутритуннельного тканевого давления и приводящие к нарушению водного баланса в организме, и факторы, вызывающие дегенеративные

изменения срединного нерва. Повышение внутритканевого давления приводит к расстройству микроциркуляции, отеку и последующей ишемии срединного нерва. Причинами в таком случае бывают беременность, менопауза, ожирение, почечная недостаточность, гипотиреоз, застойная сердечная недостаточность, ревматоидный артрит, а также прием заместительной гормональной терапии и оральных контрацептивов [19; 20]. Отдельными факторами риска развития синдрома карпального канала является ожирение, метаболический синдром и повышенный индекс массы тела [22]. При беременности синдром запястного канала возникает в связи с периферическими отеками и самостоятельно разрешается после родов [24]. Кроме того, частота развития синдрома запястного канала в 4,2 раза выше у пациентов с сахарным диабетом и встречается у трети пациентов с гипотиреозом [17; 23].

Патогенез (механизм развития)

Основная причина проявления симптомов туннельного синдрома заключается в компрессии срединного нерва в запястном канале. В норме в положении покоя кисти срединный нерв не испытывает компрессию, и давление внутри канала не превышает 5 мм рт. ст. [13; 25], однако при различных движениях пальцев рук и кисти срединный нерв может быть пережат. Кратковременное пережатие срединного нерва не приводит к нарушениям, хотя постоянно повторяющееся пережатие, связанное с движением кисти и пальцев, может привести к симптомам туннельного синдрома. Такой механизм

развития характерен для идиопатического варианта синдрома запястного канала при профессиональных перегрузках, когда гипертрофия мышц приводит к компрессии нерва. Вторым вариантом развития компрессии возникает на фоне другого заболевания, когда изменяются взаимоотношения окружающих тканей по различным причинам: увеличение и деформация карпальных костей, отек мягких тканей, внутриневральные опухоли (нейрофибромы, шванномы) и др.

Вне зависимости от причины появления туннельного синдрома при компрессии срединного нерва далее происходит его отёк и, как следствие, увеличение размера в поперечном сечении. При этом нарушается кровообращение в нервном волокне, сдавливается сопровождающая вена (*v. Nervorum*), что усиливает внутриневральный отек и приводит в конечном счёте к ишемии нерва и потере проводимости нервного сигнала.

Методы исследования

Существуют три метода исследования карпального туннельного синдрома – это магнитно-резонансная томография, ультразвуковое исследование и электромиография.

При трёхмерной магнитно-резонансной томографии достаточно чётко можно увидеть мягкие ткани, входящие в состав запястного канала, а именно, срединный нерв, сухожилия и поперечную связку. С помощью снимков можно оценить их размеры, степень отека, увеличения размеров и местоположение. Однако тяжесть течения карпального туннельного синдрома и состояние нерва в динамике оценить невозможно [27].

При ультразвуковом исследовании можно получить результаты аналогичные таковым при магнитно-резонансной томографии. Существуют различные критерии по диагностике карпального туннельного синдрома с помощью ультразвукового исследования [8; 16].

«Золотым стандартом» диагностики карпального туннельного синдрома является электромиография [1]. При электромиографии можно определить проводимость нервных волокон (амплитуду потенциала в мкВ и скорость проведения электрического импульса в м/с) и непосредственное место компрессии нерва.

Также стоит упомянуть о существовании клинических тестов, не требующих оборудования.

- Тест Тинеля: постукивание над местом прохождения нерва вызывает ощущение покалывания в пальцах. Положительный симптом выявляется у 26–73 % пациентов с карпальным туннельным синдромом.

- Тест Фалена: пассивное сгибание и разгибание кисти в лучезапястном суставе усиливает ощущения боли и покалывания; симптом выявляется у 74 % пациентов с карпальным туннельным синдромом.

- Проба Дуркана: проводится компрессия пальцем исследователя в области проекции запястного канала, тест считается положительным при появлении в тече-

ние одной минуты чувствительных и болевых нарушений в зоне иннервации срединного нерва. Чувствительность теста Дуркана находится в пределах 87–91 % [11].

Заключение

Ни один из вышеперечисленных методов не даёт представления о величине давления, которое испытывает срединный нерв. Также отсутствует возможность оценки компрессии нервного волокна в зависимости от различных движений кисти и пальцев человека, хотя знание напряжения, которое испытывает нерв, является ключевым для понимания природы карпального туннельного синдрома. Ведь именно давление на нервное волокно вызывает болевые ощущения и симптомы. Также, например, существует вероятность такого стечения обстоятельств, что в состоянии покоя кисти нервное волокно не передавлено, а при определённых движениях вызывает болевые ощущения. Существующие методы диагностики не выявляют такие случаи. Также нет информации о динамике давления в запястном канале и оценке влияния механических факторов в целом. Однако биомеханический подход к карпальному туннельному синдрому поможет в решении существующих проблем. Процессы, проходящие в запястном канале, можно описать с помощью законов механики. Этот подход можно внедрить в медицинскую практику.

Список литературы

1. Аль-Замиль М.Х. Карпальный синдром // Клиническая неврология. – 2008. – № 1. – С. 41–45.
2. Белова Н.В., Юсупова Д.Г., Лагода Д.Ю., Вершинин А.В., Вуйчик Н.Б., Супонева Н.А., Арестов С.О., Гуца А.О. Современные представления о диагностике и лечении карпального туннельного синдрома // Российский медицинский журнал. – 2015. – № 24. – С. 1429–1432.
3. Большая Медицинская Энциклопедия (БМЭ) / под редакцией Б.В. Петровского, – 3-е изд. – М., 1979.
4. Бочеев А.П., Кипарисова Е.С. Факторы риска и ранние проявления заболеваний нервной системы на современном этапе // Клиническая неврология. – 2015. – № 2. – С. 36–39.
5. Золотко Ю.Л. Атлас топографической анатомии человека. – Том 3: Верхняя и нижняя конечности. – М., 2015. – 296 с.
6. Капанджи А.И. Физиология суставов пер. с англ. Г.М. Абелевой, Е.В. Кишиневского. – 6-е изд. Верхняя конечность. – М., 2014.
7. Яриков А.В., Туткин А.В., Бояршинов А.А. [и др.] Карпальный туннельный синдром: клиника, диагностика и современные подходы к лечению (краткий обзор) // Медицинский альманах. – 2020. – № 3. – С. 27–35.
8. Салтыкова В.Г., Малецкий Э.Ю., Каньшина Д.С. Ультразвуковое исследование срединного нерва при диагностике синдрома запястного канала // Ультразвуковая и функциональная диагностика. – 2021. – № 2. – С. 39–62.

9. Aroori S., Spence R.A.J. Carpal tunnel syndrome // *Ulster Med. J.* – 2008. – Vol. 77 (1). – P. 6–17.
10. Burton R.I. Carpal tunnel syndrome and other disorders of the median nerve // *Arch. Neurol.* – 1994. – Vol. 51. – P. 641–642.
11. Durkan J.A. A new diagnostic test for carpal tunnel syndrome // *J. Bone Joint. Surg. Am.* – 1991. – Vol. 73. – P. 535–538.
12. Falkiner S., Myers S. When exactly can carpal tunnel be considered work related? // *ANZ. J. Surg.* – 2002. – Vol. 72. – № 3. – P. 204–209.
13. Gelberman R.H., Hergenroeder P.T., Hargens A.R., Lundborg G.N., Akeson W.H. The carpal tunnel syndrome. A study of carpal canal pressures // *J. Bone Joint Surg. Am.* – 1981. – № 63. – P. 380–383.
14. Ghasemi-rad M., Nosair E., Vegh A., Mohammadi A., Akkad A., Leshia E., Mohammadi M. H., Sayed D., Davarian A., Maleki-Miyandoab T., Hasan A. A handy review of carpal tunnel syndrome: from anatomy to diagnosis and treatment // *World J. Radiol.* – 2014. – № 6. – P. 284–300.
15. Goetz J.E., Baer T.E. Mechanical behavior of carpal tunnel subsynovial connective tissue under compression // *Iowa Orthop. J.* – 2011. – № 31. – P. 127–132.
16. Goldberg G., Zeckser J.M., Mummaneni R., Tucker J.D. Electrosonodiagnosis in carpal tunnel syndrome: a proposed diagnostic algorithm based on an analytical literature review // *PM. R.* – 2016. – № 8. – P. 463–474.
17. Gray H. *Anatomy of the Human Body.* 1918.
18. Guan W., Lao J., Gu Y., Zhao X., Rui J., Gao K. Case-control study on individual risk factors of carpal tunnel syndrome. *Experimental and Therapeutic Medicine.* – 2018. – № 15. – P. 2761–2766.
19. Ibrahim I., Khan W.S., Goddard N., Smitham P. Carpal tunnel syndrome: a review of the recent literature // *Open Orthop. J.* – 2012. – № 6. – P. 69–76.
20. Komurcu H.F., Kilic S., Anlar O. Relationship of age, body mass index, wrist and waist circumferences to carpal tunnel syndrome severity // *Neurol. Med. Chir.* – 2014. – № 54. – P. 395–400.
21. Kozak A., Schedlbauer G., Wirth T., Euler U., Westermann C., Nienhaus A. Association between work-related biomechanical risk factors and the occurrence of carpal tunnel syndrome: an overview of systematic reviews and a metaanalysis of current research // *BMC musculoskeletal disorders.* – 2015. – № 16. – P. 54–58.
22. Luchetti R., Tognon S., Cacciavillani M., Ronco S., Buzzelli N. and Lanni G.: Observational multicentric survey on carpal tunnel syndrome: Demographic and clinical data from 34 Italian centers // *Eur. Rev. Med. Pharmacol. Sci.* – 2017. – № 21. – P. 460–469.
23. Oktayaglu P., Nas K., Kilinç F., Tasdemir N., Bozkurt M., Yildiz I. Assessment of the preserve of carpal tunnel syndrome in patients with diabetes mellitus, hypothyroidism, and acromegaly // *J. Clin. Diagn. Res.* – 2015. – № 9. – P. 14–18.
24. Padua L., Di Pasquale A., Pazzaglia C., Liotta G. A., Librante A., Mondelli M. Systematic review of pregnancy-related carpal tunnel syndrome // *Muscle nerve.* – 2010. – № 42. – P. 697–702.
25. Rojviroj S., Sirichativapee W., Kowsuwon W., Wongwiwattananon J., Tamnanthong N., Jeeravipoolvarn P. Pressures in the carpal tunnel. A comparison between patients with carpal tunnel syndrome and normal subjects // *J. Bone Joint Surg. Br.* – 1990. – № 72. – P. 516–518.
26. Schrier V.J.M.M., P.C. Amadio, The Biomechanics of Subsynovial Connective Tissue in Health and its Role in Carpal Tunnel Syndrome // *Journal of electromyography and kinesiology.* – 2017. – № 10. DOI: <https://doi.org/10.1016/j.jelekin.2017.10.007>
27. Silsby M., Robertson A., Yiannikas C. Proximal Median Neuropathy Following Anterior Shoulder Dislocation: The Use of Magnetic Resonance Neurography // *Neurohospitalist.* – 2021. – № 11. – P. 75–79. DOI: 10.1177/1941874420946528.
28. Szabo R.M., Madison M. Carpal tunnel syndrome // *Orthop. Clin. North. Am.* – 1992. – № 23. – P. 103–109.
29. Werthel J.D.R., Zhao C., An K.-N., Amadio P.C. Carpal tunnel syndrome pathophysiology // *Journal of Wrist Surgery.* – 2014. – Vol. 3, – № 4. – P. 220 – 226.
30. You D., Smith A. H., Rempel D. Meta-analysis: association between wrist posture and carpal tunnel syndrome among workers // *Saf. health work.* – 2014. – № 5. – P. 27–31.

Финансирование. Исследование выполнено за счет гранта Российского научного фонда № 22-21-20067, <https://rscf.ru/project/22-21-20067/>

Конфликт интересов. Авторы заявляют об отсутствии конфликта интересов.

CARPAL TUNNEL SYNDROME IN TERMS OF BIOMECHANICS. LITERATURE REVIEW

S.E. Peshin¹, Y.V. Karakulova², **Y.I. Nyashin¹**, M.M. Nyashin¹

¹ Perm National Research Polytechnic University, Perm, Russia

² Perm State Medical University named after Academician E.A. Wagner, Perm, Russia

ARTICLE INFO

Received: 15 January 2022
Approved: 30 March 2022
Accepted for publication: 01 April 2022

Keywords:

biomechanics, tunnel syndrome, carpal tunnel, mononeuropathy, median nerve.

ABSTRACT

Carpal tunnel syndrome is mononeuropathy (damage to one peripheral nerve) of the median nerve as consequence of its compression by surrounding tissues. Carpal syndrome is included in the group of tunnel neuropathies, of which more than 30 forms are described in the literature, and accounts for up to 9 % of all lesions of peripheral nerves of various etiologies. The prevalence of carpal tunnel syndrome (CTS) among people is 150–276 people per 100,000 people. About 4–5 % of the working-age population aged 40 to 60 suffer from CTS. The peculiarity of compression neuropathies is that they have a progressive nature of the course, resistance to treatment and a tendency to recurrence. All of the above leads to a violation of household and labor adaptation, which is a serious medical and social problem. For the first time, carpal tunnel syndrome was described by J. Parget in 1854. This paper describes the need for a biomechanical approach to the study of carpal tunnel syndrome.

© PNRPU